Trombocytopenie is soms niet wat het lijkt

Low platelet count in hematology and beyond

drs. M.E.H. Koopman[1], dr. M. van Kruchten[1], drs. C.L.E. Hazenberg[2], dr. T. van Meerten[2], dr. M.R. de Groot[2], dr. A. Diepstra[3], dr. C.J. Doorenbos[4], dr. J.J. Wegman[4†] en dr. G. Choi[2]

SAMENVATTING

Trombocytopenie is een klinische bevinding die bijna altijd leidt tot een hematologische consultatie. Wij presenteren twee casus van patiënten met anemie en uitgesproken trombocytopenie, ieder met een werkdiagnose die noopte tot spoedeisende hematologische diagnostiek en empirische behandeling. Aanvullende anamnese, beeldvormend en beenmergonderzoek leidden tot onverwachte diagnosen. De hematoloog speelt een belangrijke rol bij patiënten die zich presenteren met een trombocytopenie, maar dient alert te zijn op diagnosen buiten het eigen subspecialistische aandachtsgebied.

(NED TIJDSCHR HEMATOL 2018;15:121-4)

SUMMARY

Low platelet counts invariably lead to a hematological consultation. We discuss two patients who presented with anemia and marked thrombocytopenia. The initial diagnoses included hematological emergencies necessitating immediate diagnostics and empirical treatment. Subsequent radiological studies and bone marrow biopsies led to unexpected diagnoses. The hematologist plays an important role in the care for patients with a thrombocytopenia, but should consider diagnoses beyond those of the own subspecialty.

INLEIDING

Trombocytopenie kan geassocieerd zijn met ernstige, spoedeisende hematologische diagnosen waardoor de clinicus voor diagnostische uitdagingen kan komen te staan. Niet zelden wordt de hematoloog geconsulteerd in de diagnostiek en eventuele empirische behandelingen. In dit artikel bespreken wij twee casus waarin patiënten met een beperkte medische voorgeschiedenis zich presenteerden met een verlaagd aantal trombocyten en bij wie initieel werd gedacht aan respectievelijk de diagnose trombotische trombocytopenische purpura (TTP) en acute promyelocytenleukemie (APL). De ingezette aanvullende diagnostiek en empirische behandeling noopten weldra tot herziening van de diagnose, buiten het eigen subspecialistische aandachtsgebied.

CASUS 1

Een 62-jarige patiënte met beperkte medische voorgeschiedenis (supraventriculaire tachycardieën en angststoornis) presenteerde zich met anorexie en gewichtsverlies op de SEH. Er waren geen symptomen passend bij slijmvliesbloedingen, behoudens eenmalig een spontane neusbloeding. Het drinkpatroon was normaal, er was intolerantie voor brood- en

[1]aios interne geneeskunde, thans fellow medische oncologie, afdeling Medische Oncologie, UMCG Comprehensive Cancer Center, [2]internist-hematoloog, afdeling Hematologie, UMCG Comprehensive Cancer Center, [3]patholoog, afdeling Pathologie, UMCG, [4]internist-nefroloog (CJD) en internist-hematoloog (JJW), afdeling Interne Geneeskunde, Deventer Ziekenhuis, [†]heden werkzaam: afdeling Hematologie, Academisch Medisch Centrum. Correspondentie graag richten aan dhr. dr. G. Choi, internist-hematoloog, afdeling Hematologie, UMCG Comprehensive Cancer Center, Hanzeplein 1, 9713 GZ Groningen, tel.: 050 361 23 54, e-mailadres: c.w.choi@umcg.nl

Belangenconflict: geen gemeld. Financiële ondersteuning: geen gemeld.

Trefwoorden: beenmerg, plasmaferese, purpura, trombocyten, trombocytopenie

Keywords: bone marrow, plasmapheresis, platelets, thrombocytopenia

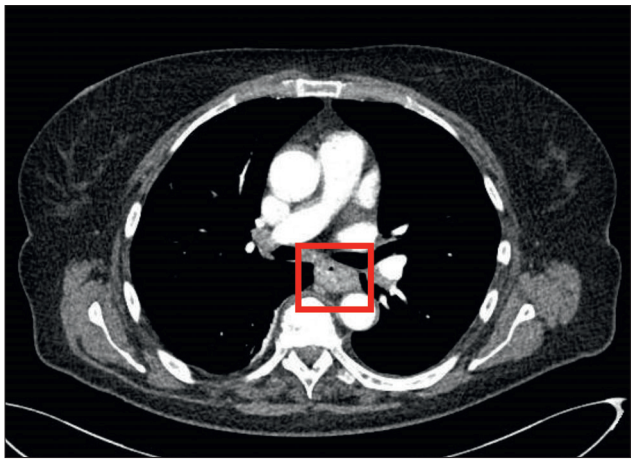

FIGUUR 1. CT van de thorax (patiënt 1), met het pathologisch ogend gebied in de distale oesofagus, aangeduid in het rode kader.

warme maaltijden, maar zij had geen diarree. Onderzoek toonde de diverse hematomen aan de huid, met name de extremiteiten. Verder geen bijzonderheden. Het bloedbeeld toonde een normocytaire anemie met een Hb van 5,0 mmol/l en MCV van 94 fL, leukocyten van 10,3 x 10^9/l (in de handdifferentiatie een linksverschuiving met 1% blasten en 1+ fragmentocyten), trombopenie van 50 x 10^9/l en reticulocyten van 158 x 10^9/l. In de chemie: kreatinine 51 umol/l, bilirubine 16 umol/l, AF 375 U/l, GGT 169 U/l, ASAT 89 U/l, ALAT 15 U/l, haptoglobine 1,2 g/l, LDH 957 U/l en normaal vitamine B12 en foliumzuur. De stollingstijden waren verlengd (PT 20 s, APTT 42 s met normalisatie tot 31 s in de mengproef, D-dimeer >20.000 ug/l en fibrinogeen 0,8 g/l). De directe antiglobulinetest (Coombs) was negatief, waarop de verdenking rees op een microangiopathische hemolytische anemie zonder verlaagd haptoglobine. Er werd bloed afgenomen voor een ADAMTS-13-activiteitsassay. Omdat die avond geen andere diagnose kon worden gesteld, werd na overleg met de dienstdoende hematoloog van het naburig academisch centrum onmiddellijk gestart met 1 mg/kg prednisolon en plasmafereses met als werkdiagnose trombotische trombocytopenische purpura (TTP). Beenmergonderzoek werd niet ingezet in afwachting van de ADAMTS-13-activiteitsassay en respons op ingezette therapie.

Na drie dagen behandeling met prednisolon en plasmaferese was er geen herstel van het trombocytengetal (36 x 10^9/l) en bleek het ADAMTS-13 bij opname 82%. Patiënte werd hierop na overleg overgeplaatst naar ons centrum om (onder andere door middel van beenmergonderzoek) acute leukemie uit te sluiten. Het beenmergaspiraat was lastig te beoordelen en bestond met name uit erytroblasten en uitgerijpte myeloïde cellen, er was geen toename van blasten en/of promyelocyten. Inmiddels werd gedacht aan een secundaire TMA en/of beenmergverdringing door een hematologische of solide maligniteit en werd in afwachting van het histologisch beenmergonderzoek een CT-cerebrum/thorax/abdomen verricht. Hierbij werd een diffuse verdikking gezien van de oesofagus (midden tot distaal, zie *Figuur 1*), als ook pathologisch vergrote, bilaterale, hilaire, para-oesofagale, retrocrurale en paraaortale lymfeklieren. Er waren geen evidente afwijkingen te zien in cerebro. Gastroduodenoscopie werd verricht, deze toonde een circumferent, stenoserend gebied in de oesofagus van 27-32 cm, verdacht voor een maligniteit. Het histologisch beeld paste bij een adenocarcinoom van het zegelringtype (zie *Figuur 2A*), met aankleuring van slijmvacuoles in de PAS-kleuring. Hetzelfde adenocarcinoom werd aangetroffen in het beenmergbiopt in uitgebreide velden met slijm. Er waren hierbij aanwijzingen voor forse beenmergbetrokkenheid van het adenocarcinoom (zie *Figuur 2B*). Desondanks was het beenmerg wel in staat tot verhoogde aanmaak bij de TMA gezien de reticulocytose.

Omdat patiënte grote behoefte had terug te keren naar het lokale ziekenhuis, werd zij terugverwezen. Helaas is patiënte enkele dagen nadien overleden aan een grote hersenbloeding.

CASUS 2

Een 60-jarige patiënt, bekend met nicotine-abusus, dislipidemie en benigne prostaathypertrofie, werd door de huisarts gezien vanwege progressieve vermoeidheid en gewichtsverlies sinds enkele weken. Tevens is eenmaal een collaps opgetreden. Bij bloedonderzoek bleek pancytopenie, waarbij het streeklaboratorium dacht aan blastentoename met Auerse staven ('takkenbossen'). Op de SEH zagen we een niet-zieke, vermoeid ogende man, zonder aanwijzingen voor hemorragische diathese en zonder afwijkingen bij het lichamelijk onderzoek. Het laboratoriumonderzoek toonde een gestoord bloedbeeld (Hb van 5,7 mmol/l, leukocyten van 2,6 x 10^9/l, trombocyten van 10 x 10^9/l) en leverenzymstoornissen bij een normaal kreatinine (64 umol/l), LDH 2.222 U/l, ASAT 402 U/l, ALAT 176 U/l, AF 589 U/l, GGT 2.518 U/l en bilirubine 23 umol/l. Hemostatische parameters waren normaal behoudens het verhoogde D-dimeer van 11.066 ug/l (PT 11,6 s, APTT 25 s, fibrinogeen 3,3 g/l, antitrombine 87%). De reticulocyten waren laag (27,1 x 10^9/l) en het haptoglobine laag-normaal (0,3 g/l). Behandeling met retinoïnezuur (ATRA) is overwogen, maar omdat wij geen blasten konden identificeren in het perifere bloed werd patiënt ter observatie en aanvullende diagnostiek opgenomen. X-thorax toonde een vergrote hilus rechts en het hierna verrichte CT-onderzoek toonde een tumormassa rechts hilair (zie *Figuur 3A*), lokale lymfadenopathie en een leverbeeld verdacht voor diffuse metastasering. Het beenmergaspiraat paste bij infiltratie van

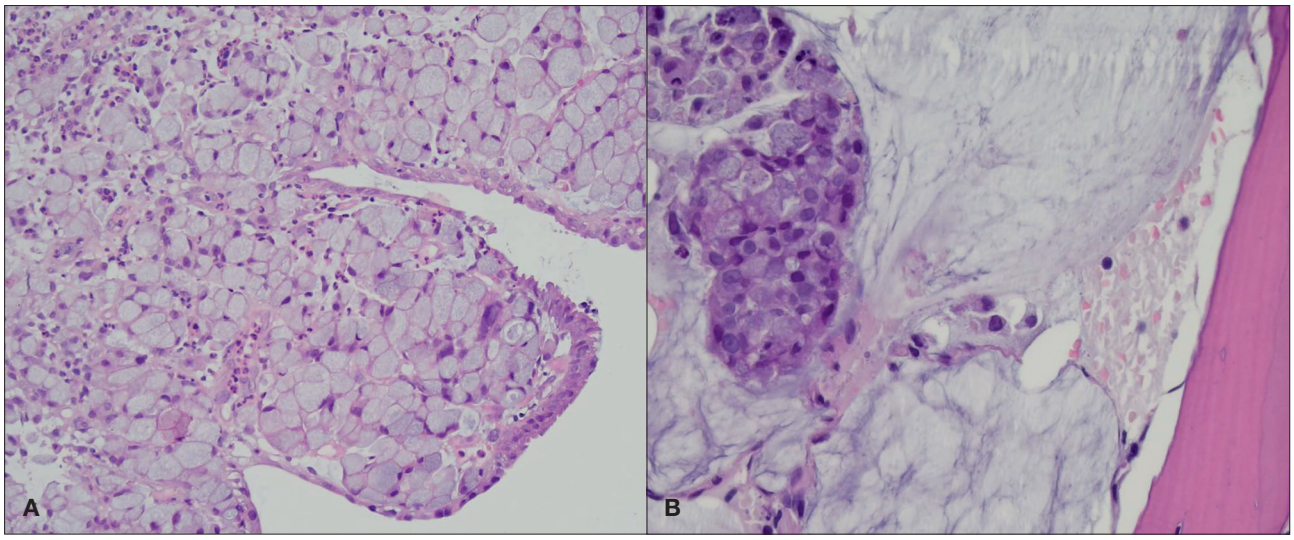

FIGUUR 2. Histologie van het oesofagusbiopt **(A)** alsmede beenmergbiopt **(B)**, passend bij een adenocarcinoom van het zegelringtype.

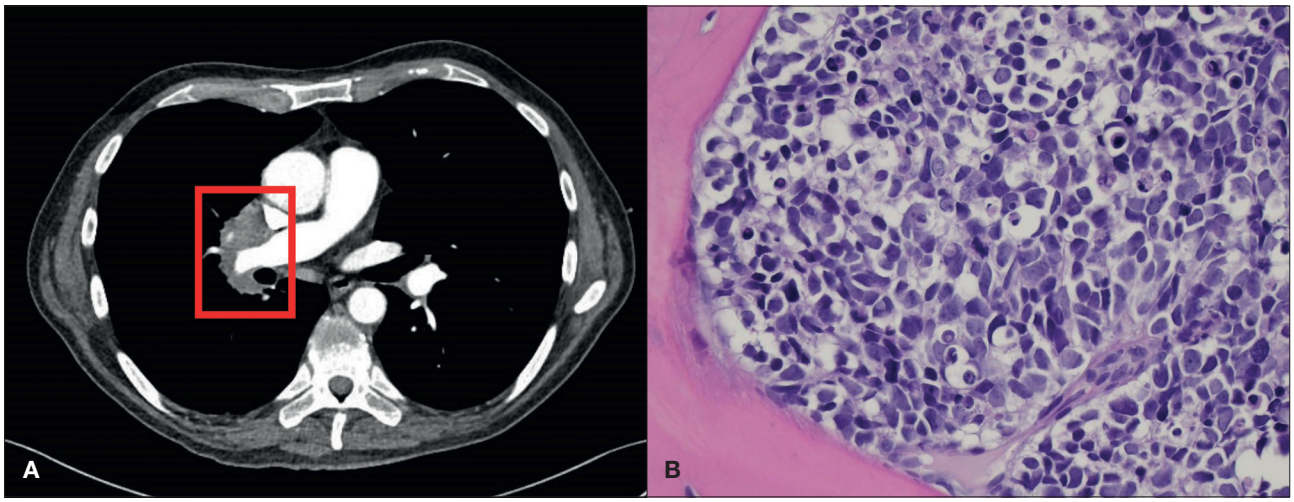

FIGUUR 3. CT van de thorax **(patiënt 2, A)**, met de solide laesies in de rechterhilus, aangeduid in het rode kader. **(B)** Histologie van het beenmergbiopt, met diffuse infiltratie door tumorcellen.

een solide maligniteit, het histologisch biopt (zie *Figuur 3B*) toonde diffuse infiltratie door tumorcellen met sterke positiviteit voor keratines, synaptofysine en 'thyroid transcription factor 1' (TTF-1) bij negatieve lymfoïde markers (CD3, CD20 en CD30). Patiënt werd gediagnosticeerd met een T3N1M1b kleincellig longcarcinoom en er werd gestart met chemotherapie (cisplatine/etoposide).

BESPREKING

De hierboven beschreven patiënten hadden beiden een uitgebreid gemetastaseerde solide maligniteit waarbij na initiële verdenking op een spoedeisende hematologische maligniteit de voorlopige diagnose moest worden herzien. In de eerste casus was sprake van een microangiopathische hemolytische anemie met trombocytopenie. Met verdenking op TTP werd gestart met plasmaferese; bij uitblijven van klinische verbetering werd patiënte verwezen voor aanvullende diagnostiek. Beenmerg- en beeldvormend onderzoek wezen uit dat het een gemetastaseerde maligniteit betrof. De microangiopathische hemolytische anemie is uiteindelijk geduid als een secundaire TMA bij het oesofaguscarcinoom danwel bij diffuse intravasale stolling ten gevolge van deze maligniteit. Dit onderscheid was niet goed te maken aangezien er aanwijzingen waren voor hemolyse (reticulocytose, fragmentocyten en een verhoogd LDH), maar ook aanwijzingen meer passend bij diffuse intravasale stolling (verlengde stollings-

AANWIJZINGEN VOOR DE PRAKTIJK

1. **De klinische presentatie van een solide maligniteit met beenmergbetrokkenheid kan leiden tot een diagnostische uitdaging, waarbij spoedeisende hematologische diagnosen als trombotische trombocytopenische purpura en acute promyelocytenleukemie dienen te worden uitgesloten.**
2. **Bij uitblijven van respons op ingezette therapie dient de oorspronkelijke diagnose te worden heroverwogen.**
3. **Multidisciplinair overleg en gerichte diagnostiek kunnen onnodige behandeling en uitstel van adequate behandeling voorkomen.**

tijden, laag fibrinogeen en een verhoogde D-dimeer). In de tweede casus werd direct verwezen naar een referentiecentrum bij verdenking op APL. In dit geval vonden we onvoldoende aanwijzingen om te denken aan APL en gerichte diagnostiek leidde binnen 24 uur tot een nieuwe werkdiagnose en na bekend worden van de immuunhistochemie tot verwijzing naar een ander specialisme binnen ons oncologisch centrum.

Dat de initiële presentatie van een gedissemineerde solide maligniteit met trombocytopenie misleidend kan zijn, werd eerder onderkend door Francis en collega's.[1] Gebruikmakend van de Oklahoma Registry beschreven zij dat in een tijdsbestek van 17 jaar 351 patiënten waren opgenomen en gestart met plasmaferese bij een initiële verdenking op TTP. Zeven van deze patiënten (2%) bleken een gemetastaseerde solide maligniteit te hebben. Beenmergonderzoek leidde bij vijf patiënten tot de juiste diagnose, bij twee patiënten werd de diagnose pas gesteld bij obductie. Er waren zeer weinig onderscheidende klinische kenmerken tussen patiënten met idiopathische TTP en een gedissemineerde maligniteit, maar patiënten met een solide maligniteit hadden een langer ziektebeloop voor opname, meer pulmonale klachten en iets hoger LDH (gemiddeld 2.894 vs. 1.260 U/l). Uiteraard hadden patiënten met een solide maligniteit een hogere ADAMTS-13-activiteit (50 vs. 23%) en reageerden niet op plasmaferese. Mortaliteit binnen 30 dagen was ook aanzienlijk hoger (90 vs. 20%). De auteurs vonden in de literatuur 19 andere casus waarin de initiële TTP-diagnose moest worden herzien naar een systemische maligniteit (18 patiënten met solide maligniteiten, één met een non-hodgkinlymfoom).

Hoewel beenmerginvasie in een vergevorderd ziektestadium bij een reeds bekende solide maligniteit nog wel met enige regelmaat wordt gezien, is dit relatief zeldzaam als initiële presentatie. Bij het longcarcinoom, mammacarcinoom en prostaatcarcinoom kan beenmerginvasie bij 15-20% van de patiënten worden gezien.[2] Ook bij het slokdarmcarcinoom (casus 1) kan het als subklinisch verschijnsel frequent voorkomen. In een studie bij 42 patiënten met een oesofaguscarcinoom zonder aanwijzingen voor afstandsmetastasen werd bij 45,2% van de patiënten micrometastasering in het beenmergaspiraat gezien.[3]

CONCLUSIE

Trombocytopenie, al dan niet gepaard gaande met microangiopathische hemolytische anemie, is een zeldzaam presenterend symptoom van gemetastaseerde agressieve solide maligniteiten, maar het klinisch beeld is soms initieel lastig te onderscheiden van TTP. Een relatief hoge ADAMTS-13-activiteit en niet reageren op ingezette therapie (steroïden en plasmaferese) moeten behandelaars aanzetten tot heroverwegen van de diagnose. Ook acute leukemie kan worden overwogen in de initiële presentatie van patiënten met een solide maligniteit met beenmerginfiltratie. Zoals beschreven zijn laagdrempelig intercollegiaal overleg en het inzetten van adequaat beeldvormend en beenmergonderzoek essentieel voor de zorg van patiënten met uitdagende, spoedeisende, hematologische problematiek.

REFERENTIES

1. Francis KK, Kalyanam N, Terrell DR, et al. Disseminated malignancy misdiagnosed as thrombotic thrombocytopenic purpura: a report of 10 patients and a systematic review of published cases. Oncologist 2007;12:11-9.
2. Anner RM, Drewinko B. Frequency and significance of bone marrow involvement by metastatic solid tumors. Cancer 1977;39:1337-44.
3. Gray RT, O'Donnell ME, Verghis RM, et al. Bone marrow micrometastases in esophageal cancer: a 10-year follow-up study. Dis Esophagus 2012;25:709-15.

ONTVANGEN 5 DECEMBER 2017, GEACCEPTEERD 5 FEBRUARI 2018.